

Jermun UDS päiväkirja

Viribus Unitis Eiyuuteki, "Jermu", 25.8.2006 - 17.12.2007
Uros, pitkäkarvainen

Jermun päiväkirja UDS:ään sairastumisen jälkeen, joka iski Jermun ollessa vajaat 11 kk (07/2007). Painoa silloin 27 kg. Pigmenttihakeroita ei oikeastaan ollut. Lähes olemattomat muutokset nenässä ja huulissa. Ja kärsimykset saivat loppunsa Jermun ollessa 1 v ja 4 kk vanha. Jermu kerkesi taistella sairautta vastaan n. 5 kuukautta.

Tekstin on kirjoittanut Jermu omistaja Janita Sinisalo ja muokannut Emilia Honkanen. Päiväkirjaa on tarkoitus pitää yllä uusien muutoksien myötä.

Sunnuntai 8.7.2007

Jermu alkoi illalla pitämään silmiään kiinni. Lenkillä ollessakin Jermu halusi vain istumaan ja piti silmät tiukasti kiinni. Tässä vaiheessa ei ollut huoli vielä suurimmillaan, koska vastaavaa oli alkukesästäkin ja silloin arkuus silmissä meni ohi hoitamatta parissa päivässä.

Maanantai 9.7.2007

Silmät pysyvät kiinni lähes kaiken aikaa. Nyt lisäongelmana tuli rähmiminen ja koira alkoi huitomaan ja hankaamaan silmiään tassuillaan. Lenkittäminen lähes mahdottomuus.

Tiistai 10.7.2007

Edellisten päivien oireet jatkuivat, mutta pahempina kuin ennen. Nyt silmistä tuleva rähmä oli vihreää väriltään sekä silmien valkuaiset olivat muuttuneet punaisiksi.

Keskiviikko 11.7.2007

Oireet jatkuvat, mutta uusin lisä oli sininen kalvo silmän tummassa osassa.

Torstai 12.7.2007

Aamulla silmät olivat pullistuneet ulospäin ja harottivat oudon "spanielimaisesti". Yöllä valitusta ja selkeästi kipua silmissä.

Perjantai 13.7.2007 epäonnenpäivä

Perjantai ei tuonut hyviä uutisia kun vihdoin vapautui aika eläinlääkärille. Silmissä todettiin uveiitti. Hoitona kortisonipiikki niskaan ja lääkkeiksi: - Terra-Poly-C 1 tippa molempiin silmiin 3-4 krt/pv, 14 vrk ajan
- Norocarp 2,5 tabl/pv, kuuri loppuun
- Clavubactin 500 mg 1 tabl 2 krt/pv, kuuri loppuun

Illalla Jermu oksensi jonkin aikaa lääkkeiden jälkeen, mutta olo helpottui kuitenkin jo sinä määrin, että lenkkeily onnistui.

Lauantai 14.7.2007

Jermu oksensi taas, mutta vasta pari tuntia lääkkeiden annon jälkeen. Päivä alkoi selkeästi pirteämpänä. Silmät eivät enää rähmineet ja punoitus oli osittain kaikonnut. Silmien sinisyys oli muuttunut sameudeksi, mutta olivat edelleen "spanielimaiset". (Myöhemmin selvisi, että "spanielimaisuus" aiheutui silmiin kertyneestä paineesta). Näkö ei ollut kunnossa, koira törmäilee vähän väliä.

Keskiviikko 18.7.2007

Tilanne pysynyt samana. Lääkärikäynti Helsingin Apexissa silmäeläinlääkäri Sari Jalomäellä omistajan ja kasvattajan voimin Jermua näyttämässä. Diagnoosina vahva epäily UDS:stä. Diagnoosin varmistukseen olisi pitänyt lähettää silmä patologille, mutta tähän ei ryhdytty...

Lääkkeet:

- Predison 5 mg
- Minims Atropin (tipat)
- Oftan Dexamchlora (tipat)
- Trusopt (tipat)
- Clavubactin 500 mg

Edellisistä lääkkeitä ehdottomasti piti poistaa Terra-Poly-C sekä Norocarp.

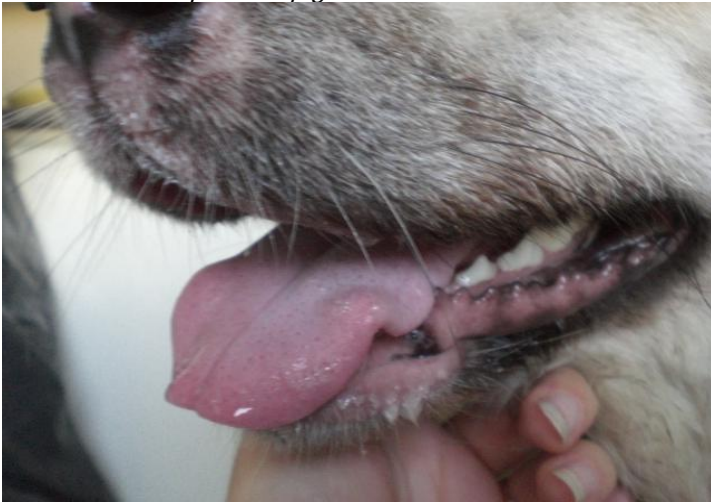Perjantai 20.7.2007

Minims atropin (tipat) tehoavat onneksi heti. Pupillit laajentuneet kuten oli tarkoituskin. Pigmentti alkaa hävitä kuonosta ja huulista.

27.7.07 Pigmentti katoaa naamasta:

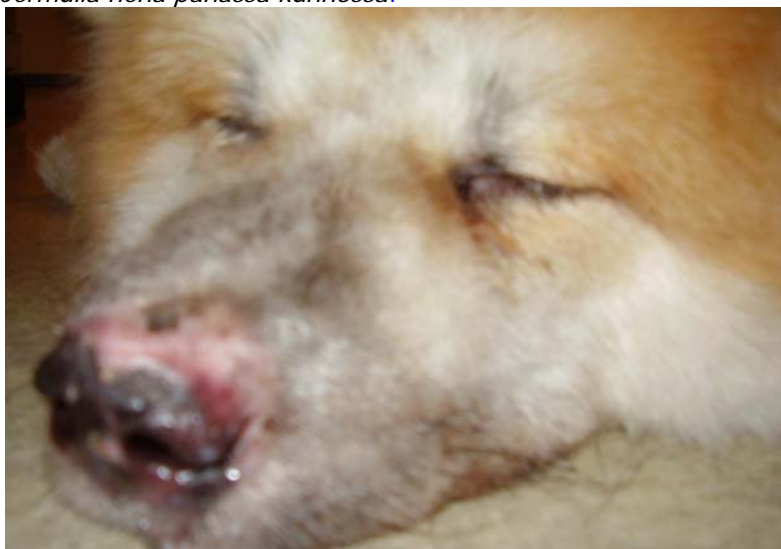


27.7.07 Huulista puuttuu pigmenttiä:

**Keskiviikko 1.8.2007**

Muutto tapahtunut "tällä välin". Uusi koti, ilman rappusia. Pigmentti on lähtenyt todella pahasti huulista, nenästä ja silmien ympäriltä. Puutokset pahentuneet päivä päivältä. Lääkemäärät vähennettiin, antibioottikuuri loppui sekä Minims atropin (tipat) antaminen loppui. Kortisoni aiheuttaa yletöntä juomista.

Jermulla nenä pahassa kunnossa:



1.8.07 Pigmentti kadonnut naamasta, mutta olo ok:



Torstai 2.8.2007

Trusopt (tipat) eli painelääkkeet loppuivat. Päätettiin kokeilla ilman niitä muutama päivä.

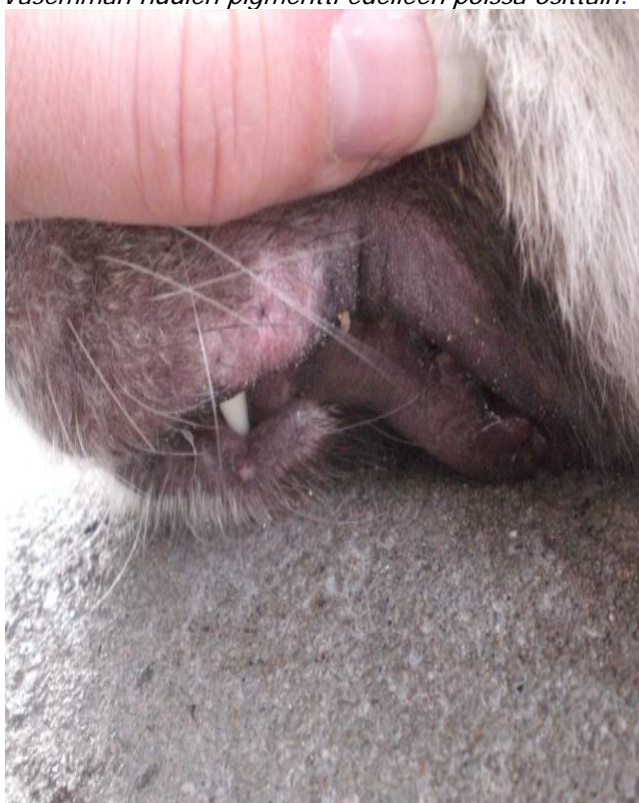Maanantai 6.8.2007

Pigmentti alkanut taas palaillemaan nenään ja huuliin kuin taikauskusta. Tilanne näyttää hyvältä.

Pigmentit tulleet takaisin naamaan:



Vasemman huulen pigmentti edelleen poissa osittain:



Maanantai 10.8.2007

Pigmentti palannut täysin nenään ja huuliin. Silmien ympärille ei ole vielä palautunut kunnolla, mutta niistä se alkoi läheäkin hieman myöhemmin. Luultavasti havaittavissa oikeassa silmässä painetta. Tilannetta seuraillaan.

Hyvältä näyttää!



Maanantai 13.8.2007

Oikean silmän hierominen alkoi aamusta. Apteekista varmuuden vuoksi lisää Trusopt tippoja, joita laitettiin silmiin heti.

Keskiviikko 29.8.2007

Oikeassa silmässä havaittavissa pientä pullotusta (painetta). Painelääkettä on annettu kahdet tipat päivässä. Siirrytään taas kolmeen.

Lääkemäärät pienenee; Oftan Dexa Chlora 1 tippa 2x päivässä, Prednison 1,5 tabl. aamuisin. Ruoka maistuu Jermulle todella hyvin.

Maanantai 3.9.2007

Silmät menivät muutamassa tunnissa huonoiksi. Jermu siristää silmiään ja yrittää huitoa niitä. Silmiin laitettiin extra tipat.

Keskiviikko 11.7.2007

Oireet jatkuvat, mutta uusin lisä oli sininen kalvo silmän tummassa osassa.


Tiistai 4.9.2007

Silmät rähmii, on sameat ja punoittaa. Yleisilme on huono. Jermu oksenteli pari kertaa edellisiltana. Aamulla ruoka ei kelvannut. Yö meni läähättäessä ja pyöriessä (kipuja?). Annettiin kortisonia ja olo hiljalleen helpotti.

Torstai 6.9.2007

Lääkärikäynti. Silmissä paineet kohonneet molemmissa silmissä: oikea 24 mmHg, vasen 30 mmHg. Lääkitys palautettiin takaisin annokselle Prednison 5 mg, 6 tabl. 2x päivässä, Oftan Dexa Chlora 6 tippaa/pv, Cosopt-tippoja 3x päivässä. Paine täytyy saada pois, koska pitkittyessä sokeuttaa koiran.

Silmät todella sameat:



Tiistai 11.9.2007

Kontrollilääkärikäynti. Paineet laskeneet. Molemmista silmistä silmistä mitattiin normaalit paineet; 12/14 mmHg. Koira voi taas erinomaisesti. Silmien sameus on hävinnyt, pientä punoitusta on vielä. Ruoka maistuu, melkein eläinlääkärin sormien kera ;) ja Jermu on pirteä.

Lääkitys: Cosopt-tippoja 2x päivässä, Oftan Dexa Chlora 4x päivässä, Prednison 6 tabl. 2x päivässä viikon ajan ja sitten 3 tabl 2x päivässä kaksi viikkoa. Tämän jälkeen kontrolli.

Torstai 27.9.2007

Ruoka maistuu erittäin hyvin, mutta silmät punoittaa hieman. Kontrollitarkastus: Paineet normaalit molemmissa silmissä. Vasemmassa silmässä linssissä kiinnikkeitä* (värikalvoon). Silmiin laitettiin tippoja, jotka laajentaa pupilleja ja liikuttaa kiinnikkeet pois. Cosopt -tipat (paineeseen) vähennettiin 1 x/pv annokseksi, Oftan Dexa Chlora -tipat 3 x päivässä ja Prednison tabletit 2 tabl./pv. Uusi kontrolli 3 viikon kuluttua. Eläinlääkäri sanoi, että jos silmät rupeaa punoittamaan, niin on merkki paineen kertymisestä. Seurataan tarkasti tilannetta.

** kiinnikkeet estävät nesteen pääsyn silmästä pois, jolloin kertyy painetta.*

Torstai 18.10.2007

Kontrollikäynti. Nenänieli kadottanut pigmenttiä. Toisessa huulessa iho on rikki ja limakalvovaurioita suussa hampaiden takana. Kortisoniannos nostetaan suuremmaksi. Prednison 15 mg aamuin illoin toistaiseksi. Oftan Dexa Chlora 3 x päivässä, Cosopt 1 x päivässä. Paineet silmissä normaalit. Antibioottikuuri limakalvovaurioihin. Kontrolli viikon kuluttua. Jermu on kuitenkin pirteä.

Maanantai 22.10.2007

Tapaaminen homeopaatin kanssa. Jermu sai vyöhyketerapiaa ja uudet ruokintaohjeet. Ruokinta tehty vahvistamaan ja tukemaan vastustuskykyä.

Maanantai 5.11.2007

Jermu voi loistavasti. Virtaa on tullut ja koira voi hienosti. Pigmentitkin on taas palaamassa kirsuun. Jermu juo erittäin paljon vettä.

Sunnuntai 18.11.2007

Lenkillä huomattiin, että Jermu pissii verta. Jermu myös aivastelee.

Maanantai 19.11.2007

Lääkärikäynti. Jermu ultrattiin ja todettiin, että rakossa on paljon verta. Diagnoosi on eturauhastulehdus. Lääkkeeksi siihen Jermu sai Baytril tabletteja.

Maanantai 3.12.2007

Lääkkeet puri, eikä Jermu enää pissii verta. Nenästä vuoti verta reilu viikko sitten (marraskuun lopulla), joka ei kauaa kestänyt ja meni itsekseen ohi.

Perjantai 14.12.2007

Kontrollikäynti lääkärissä. Silmänpaineet matalat ja muutenkin hyvät. Cosopt tippoja vähennettiin yhdellä, Prednisonia aletaan vähentämään tammikuussa, jottei tilanne pahenisi joulun aikana. Yleiskuva Jermusta kuitenkin huono. Jermu ei ole syönyt kunnolla vähään aikaan ja kotonaan vain makaa ja hengittää tiheästi. Jermu aloitti myös ontumaan.

Sunnuntai 16.12.2007

Jermulla ei enää jalat pidä ollenkaan, joten tarpeilleenkin se on kannettava.

Maanantai 17.12.2007

Jermu ei edelleenkään pääse ylös. Oma eläinlääkäri suosittelee lopettamista, kun mitään ei ole enää tehtävissä. Joten Jermu matkasi viimeisen kerran eläinlääkärille.



© Janita S.

© Janita Sinisalo & Emilia Honkanen 2007